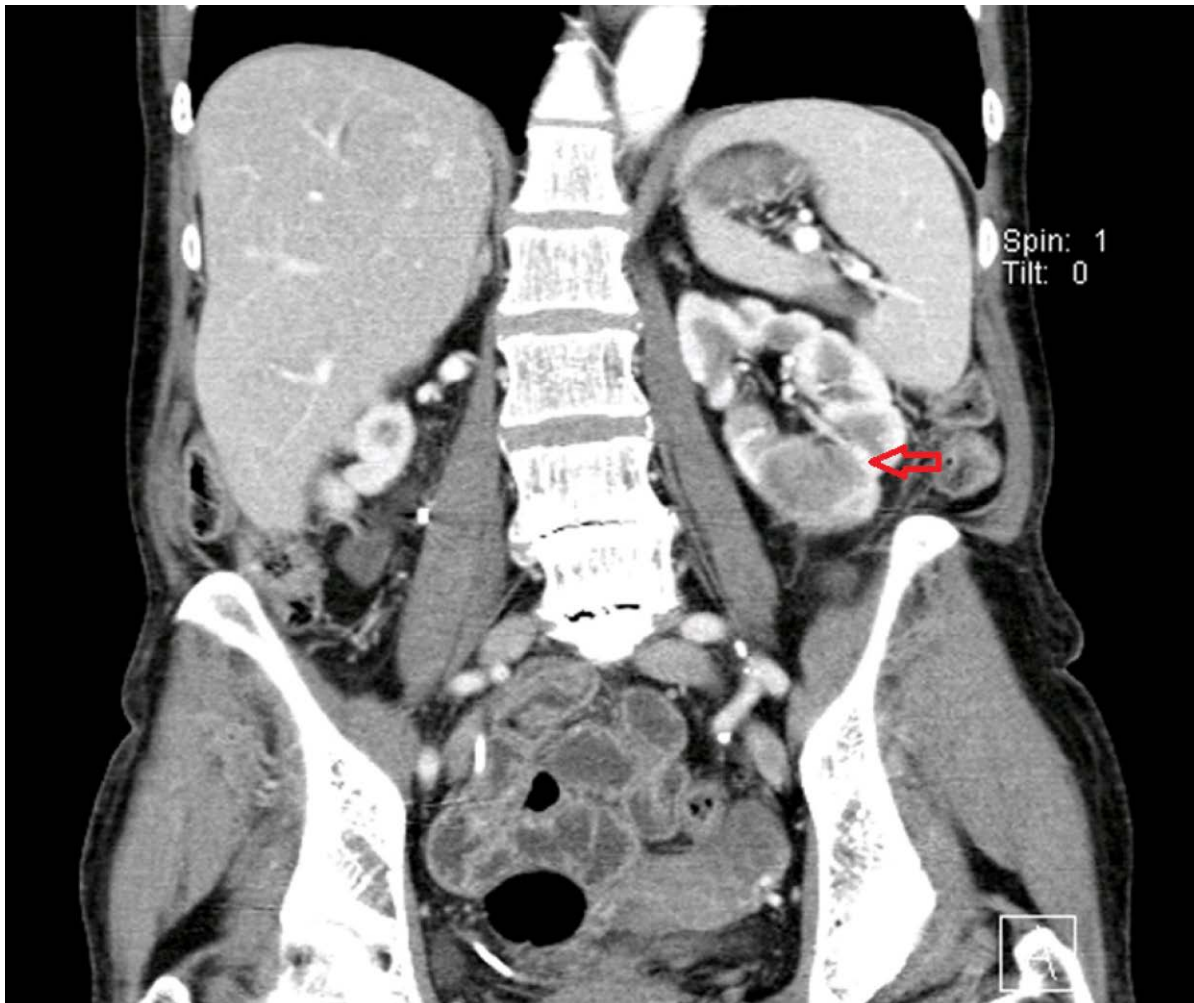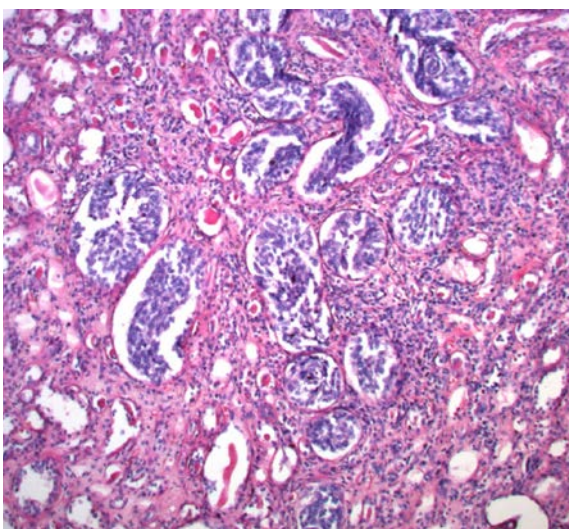


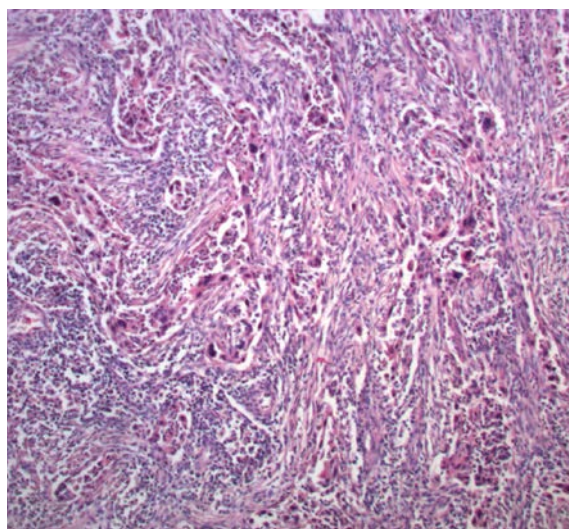
Obr. 2. CT – IVU – tumorózní expanze v dolním pólu levé ledviny – CDC

Fig. 2. CT – IVU – tumorous expansion in the lower pole of kidney on the left side – CDC



Obr. 3. Mikroskopický preparát – uroteliální karcinom, barvení HE, zvětšení 100x

Fig. 3. Histopathological image of urothelial carcinoma, HE stain, at 100x



Obr. 4. Mikroskopický preparát – CDC, barvení HE, zvětšení 100x

Fig. 4. Histopathological image of CDC, HE stain, at 100x