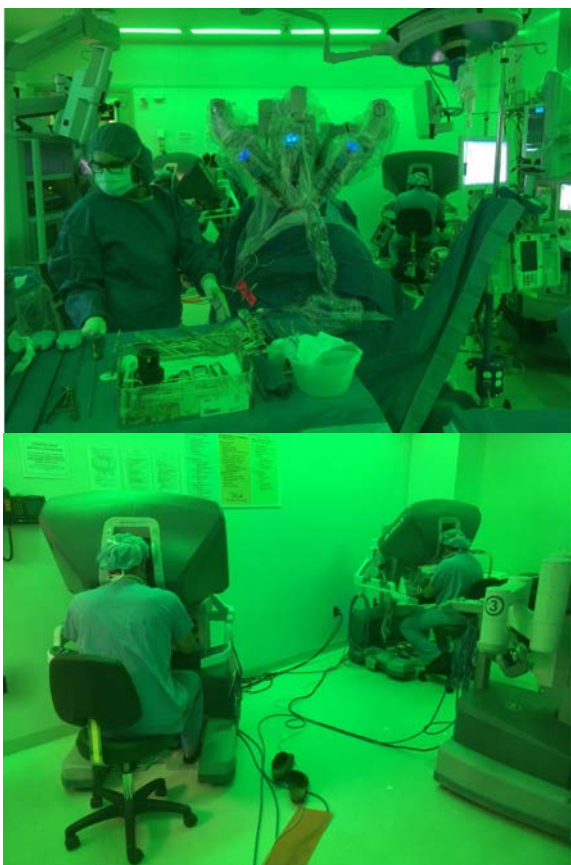




Obr. 2. CHOP Research Center

Fig. 2. CHOP Research Center



Obr. 3. Robotická pyeloplastika u tříměsíčního kojence

Fig. 3. Robotoc pyeloplasty in 3 month old infant

Street Hospital, založenou jen tři roky předtím. Od té doby se CHOP rozrostla v jedno z největších a nejslavnější center dětské medicíny na světě, má 527 lůžek a ročně přijme 28 tisíc dětí k hospitalizaci.

Na první pohled jsou tu všude vidět neuvěřitelné investice – do staveb, vybavení, výzkumu a množství personálu. Naproti několika moderním komplexům budov, které nemocnice sdílí s mateřskou Pensylvánskou univerzitou v rozsáhlé čtvrti pojmenované University City, stojí přes řeku moderní mrakodrap a na něm se třpytí velký nápis CHOP Research Center. Peníze na výzkum tu tedy mají.

Dětská urologie funguje jako zcela samostatné oddělení, má 11 dětských urologů na pozici „attending physician“ (obdoba britského konzultanta nebo našeho ordináře) plus mladší lékaře a operuje na dvou až třech operačních sálech od pondělí do pátku. Vedoucím skupiny je ve světě známý Dr. Douglas Canning, na první pohled laskavý šedesátník s výborným smyslem pro humor. Mě osobně sem pozval Dr. Christopher Long, který je mého věku (41 let) a seznámili jsme se na vynikajícím „Salzburském semináři“ v dětské urologii, který CHOP v Rakousku pravidelně pořádá.

Chris přes svůj věk patří v USA k respektovaným robotickým chirurgům a pracovat s ním je, podle mého názoru, radost. Je příjemný, usměvavý a neuvěřitelně efektivní jak v komunikaci, tak v organizaci a práci. Ačkoliv jako dětský urolog nemám ve FNM přístup k robotu, bylo s ohledem na laparoskopické operace velmi přínosné sledovat Chrise, jak dělá roboticky pyeloplastiky (i u tříměsíčního kojence!), reimplantace nebo uretero-ureterální anastomózu – nejen čistě, ale i relativně rychle. Hypospadiie se tu operují pod mikroskopem, ale neřekl bych, že o mnoho lépe, než u nás, jenže kdo se věnuje hypospadiím ví dobře, že žádný ideální operační postup neexistuje a každý dělá, co může, aby nemusel přiznat procento svých komplikací.

Jedna z nejzajímavějších věcí, které jsem tu podrobně sledoval, byly operace extrofií měchýře a kloaky – viděl jsem tři a trvaly od 8 do 16 hodin operačního času. Přípravy na každou z nich byly neuvěřitelné. U prvního šestiletého chlapce, který měl být reoperován pro nevyhovující kosmetický a funkční efekt první operace, se sešel celý operační