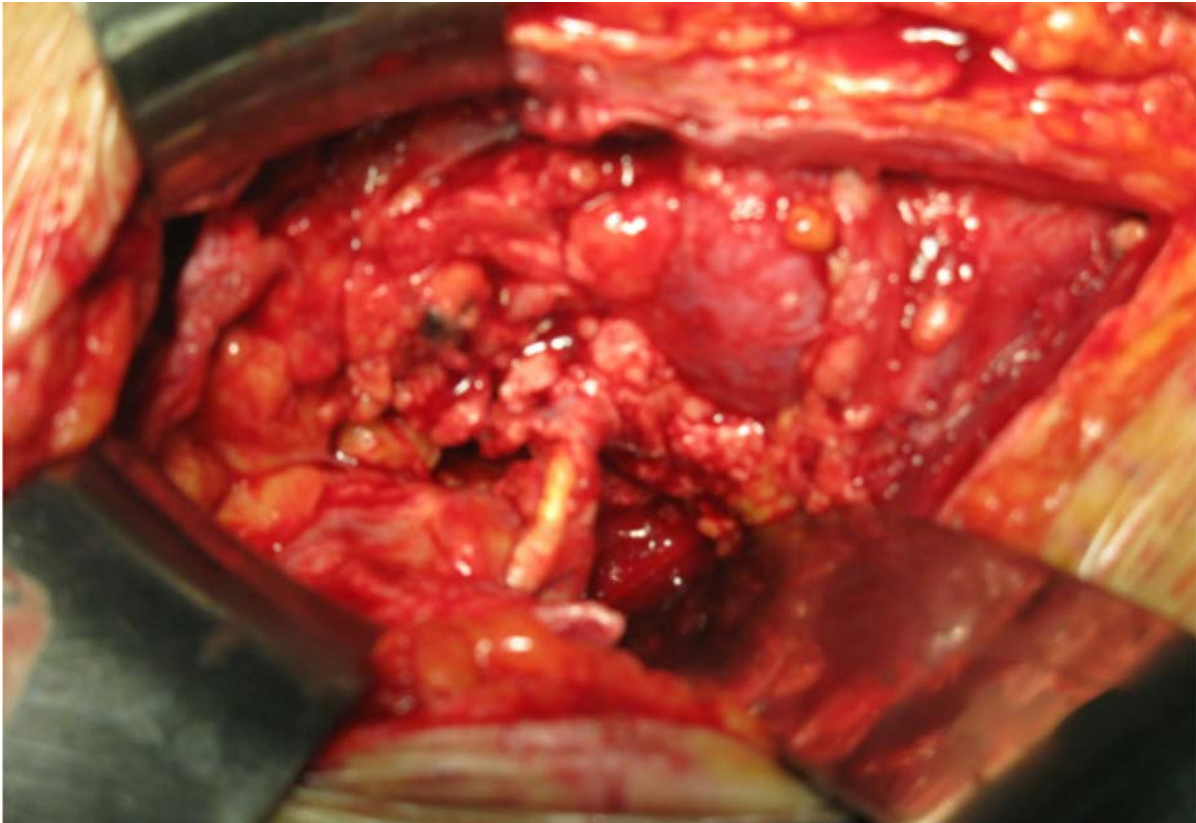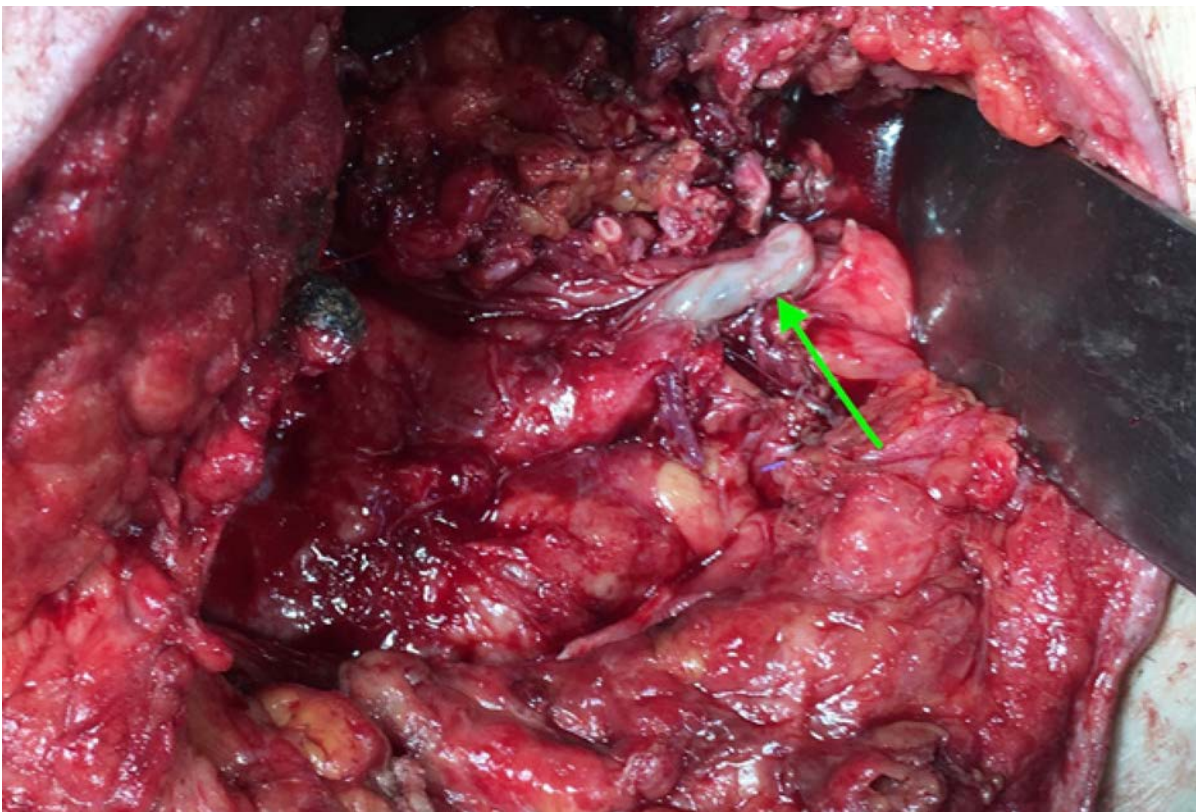


Obr. 5. Nekróza močovodu, v ktorom je zavedená endoprotéza

Fig. 5. Necrosis of ureter, an inserted ureteral stent can be seen



Obr. 6. Nekróza terminálneho úseku močovodu transplantovanej obličky

Fig. 6. Necrosis of the terminal ureter of the transplanted kidney