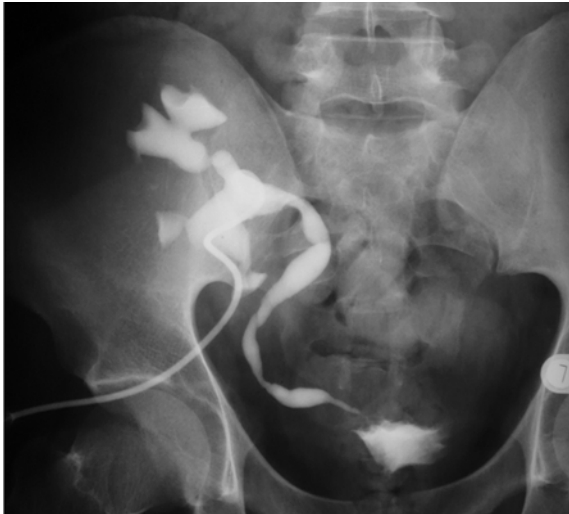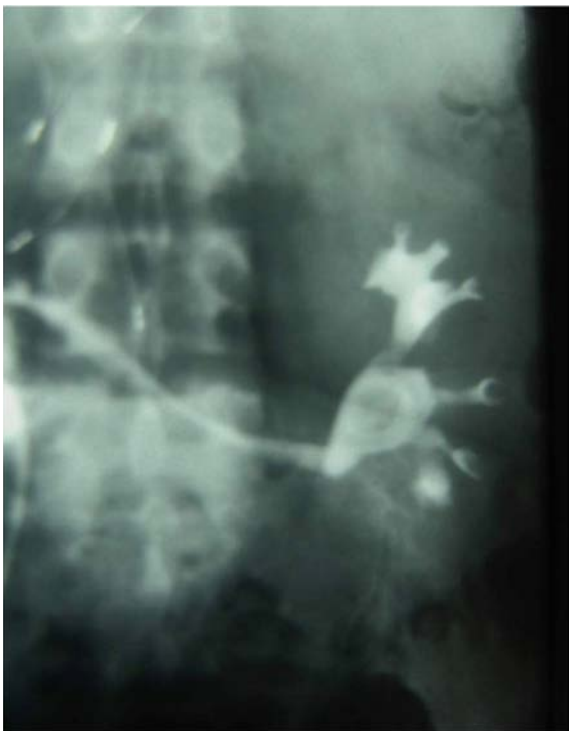




Obr. 10. Pyelo-ureterografia. Striktura terminálneho úseku močovodu

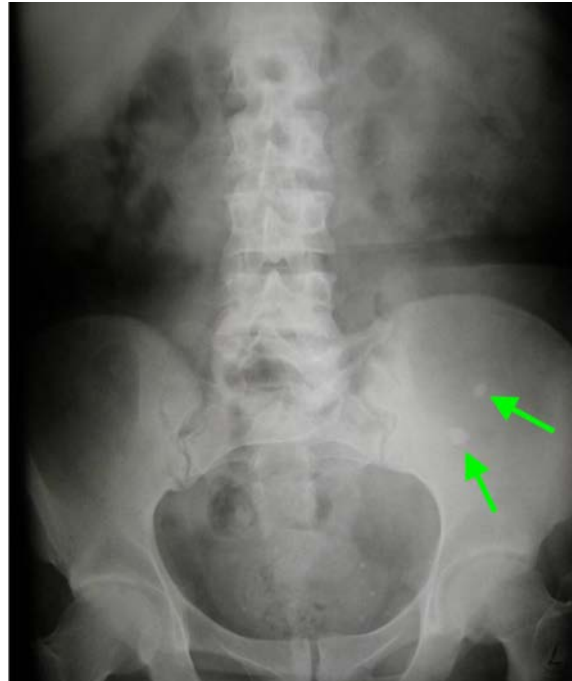Fig. 10. Pyelo-ureterography. A stricture of the terminal part of the ureter



Obr. 11. Močovod transplantovanej obličky vsítý do ileálneho konduitu

Fig. 11. Ureter of the transplanted kidney implanted into an ileal conduit

ké faktory, včítane terciárneho hyperparatyroidizmu, hyperkalcémie, hypocitraturie, hyperurikémie (potencovanej liečbou cyklosporinom A) a infekcie močových ciest baktériami štiepiacimi ureu a alkali-
zujúcimi moč. Ku vzniku konkrementov v transplan-



Obr. 12. Nefrolitiáza transplantovanej obličky

Fig. 12. Nephrolithiasis in the transplanted kidney

tovej obličky prispieva tiež stáza v močových cestách a prítomnosť cudzieho telesa (ureterálneho stentu alebo nefrostomického katetra).

Ochorenie prebieha obvykle asymptomaticky, a to preto, že transplantovaná oblička je denervovaná. Pacient obvykle pozoruje hematuriu, oliguriu alebo anuriu pri supravezikálnej retencii moču, s čím môže súvisieť zhoršenie funkcie transplantovanej obličky. Na diagnostiku nefrolitiázy po transplantácii obličky sa používajú štandardné rentgenologické a ultrasonografické metódy. Presnou metódou na diagnostiku nefrolitiázy a ureterolitiázy je natívne špirálové CT.

Špecifickou metódou liečby konkrementov v odobratej obličke je ex vivo ureteroskopia s litotripsiou obličky v ľadovom kúpeli. Po odstránení konkrementov nasleduje transplantácia takto ošetrenej obličky (35). Po transplantácii sa nefrolitiáza rieši štandardnými urologickými technikami, akými sú PEK a ESWL.

SEXUÁLNE PORUCHY PO TRANSPLANTÁCII OBLIČKY

Sexuálne poruchy, konkrétne pokles libida, erektilná dysfunkcia a významný pokles frekvencie pohlavných stykov, sú prítomné u 50 až 100% pa-