

S ohledem na možnou spojitost s TC je nálezu nutné věnovat odpovídající pozornost. V článku podáváme přehled diagnosticko-léčebných postupů doporučených při dispenzarizaci pacientů s nálezem TM.

## METODIKA A MATERIÁL

Retrospektivně jsme vyhodnotili soubor pěti pacientů diagnostikovaných a sledovaných s nálezem TM na našem pracovišti v letech 2010–2020 (Tab. 1).

Diagnóza byla stanovena ve věku 18–155 měsíců (průměr 98, medián 126 měsíců).

U všech byla diagnóza TM stanovena na podkladě USG vyšetření při screeningovém vyšetření pro jiné afekce šourku (hydrokélu, varikokélu), stav po pexi obou varlat a/nebo rodinnou pozitivní

anamnézu TC při obrazu minimálně pěti ložisek v každém z USG vyšetřovaných polí.

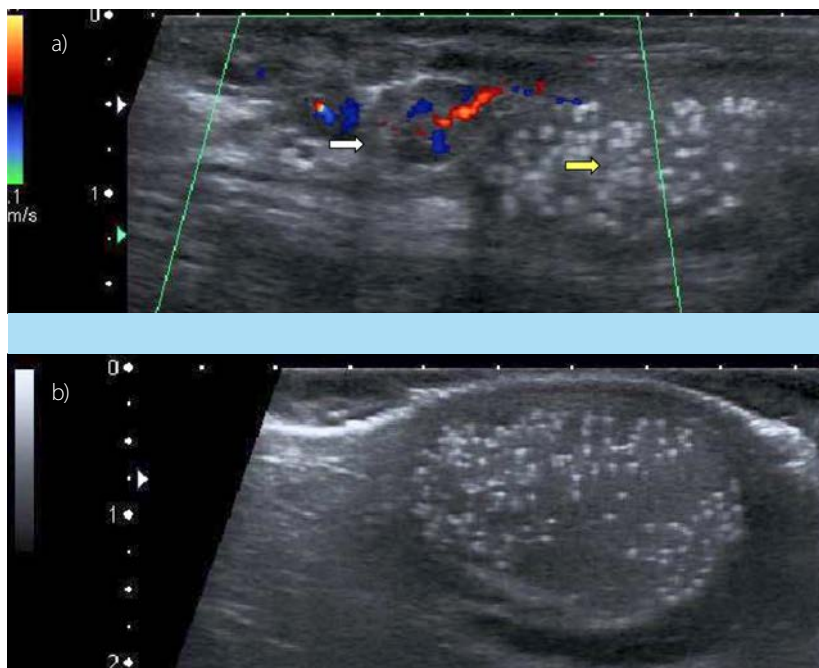
## VÝSLEDKY

U všech pacientů šlo o oboustranné postižení varlat TM. U tří byly současně diagnostikovány rizikové faktory (u dvou pacientů, bratrů rodinná anamnéza seminomu u otce, u jednoho pacienta stav po oboustranné orchiopexi). Všichni pacienti jsou sledováni autopalpací a USG 12–72 měsíců (průměr 50, medián 72 měsíců). V intervalu sledování nebyla u čtyř sledovaných pacientů zaznamenána změna v nálezech autopalpace/USG. U nejstaršího nejdéle sledovaného nemocného po operaci varikokély vlevo (Obr. 2a, b), s rodinnou anamnézou seminomu u otce, byla

**Tab. 1.** Věk nemocného v době stanovení diagnózy TM, přidružené rizikové faktory

**Tab. 1.** Age at the time of TM diagnosis, associated risk factors

nemocný/rok narození	*věk v době diagnózy (měsíce)	*rizikový faktor
Pacient č. 1/1999	155	*seminom u otce
Pacient č. 2/2001	136	*seminom u otce
Pacient č. 3/2008	53	
Pacient č. 4/2006	126	*oboustranná orchiopexe
Pacient č. 5/2017	18	
	126 (medián)	



**Obr. 2. a, b.** a) Dopplerovská sonografie varlete vlevo: varikokéla (bílá šipka), TM (žlutá šipka) (2012, pacient č. 1); b) USG pravého varlete s mikrolitiázou, malá hydrokéla (2012, pacient č. 1)

**Fig. 2. a, b.** a) Doppler ultrasound examination of the left testis: varicocele (white arrow), Testicular microlithiasis (yellow arrow) (2020, patient No 1). b) Ultrasonound examination of the right testis: Testicular microlithiasis, small hydrocele (2020, patient No 1)