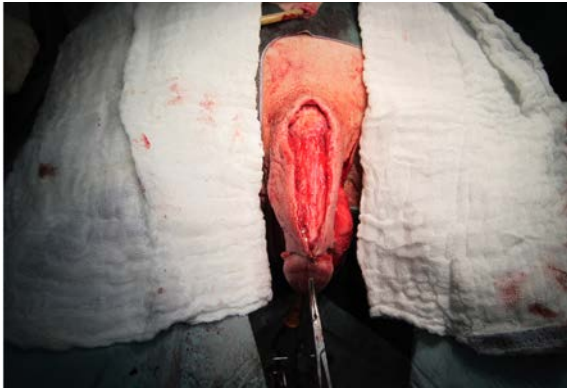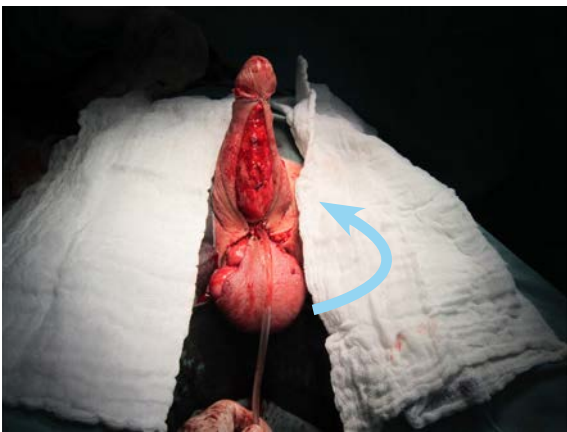




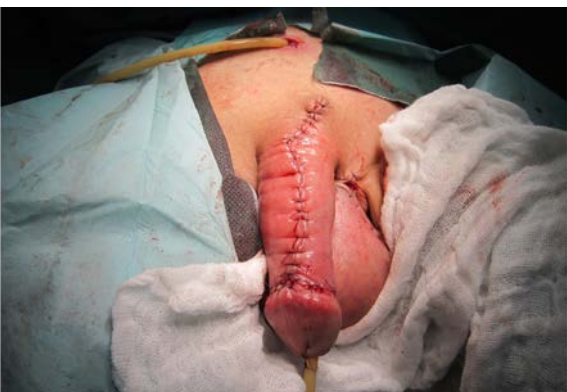Obr. 9. Fixace laloků pod corona glandis, stav před suturou na dorzální straně penisu

Fig. 9. Flap fixation under the corona of glans penis, the state prior to suturing at the dorsal side of the penis



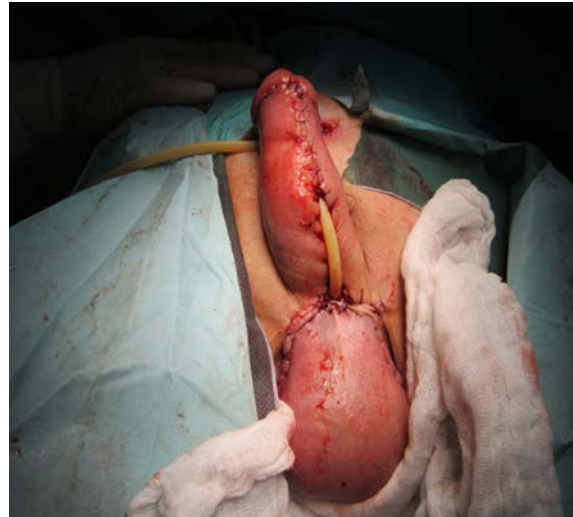Obr. 10. Stav před suturou na ventrální straně penisu, modelace skrota spojená s překlopením a vyšitím proximálního konce uretry ke kůži laloků a kůži skrota

Fig. 10. The state prior to suturing at the ventral side of the penis; scrotal modelling coupled with turnover and marsupialization of the proximal urethral end to the skin of the flaps and that of the scrotum



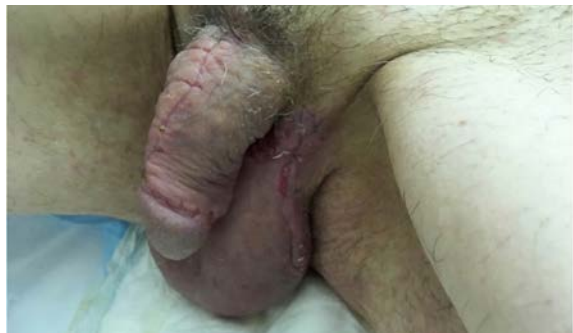Obr. 11. Dorzální strana penisu, finální stav po sutuře

Fig. 11. The dorsal side of the penis; the final state after suturing



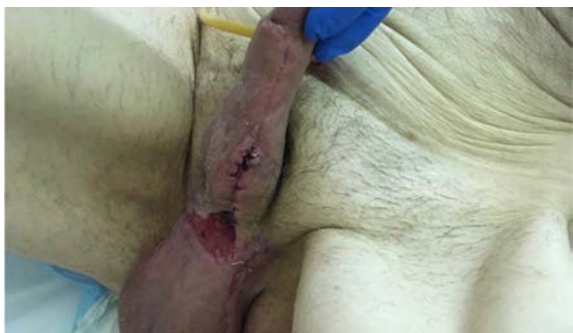Obr. 12. Ventrální strana penisu a skrota, finální stav po sutuře s vyšitím obou konců uretry, Foley katétr Ch 16 přemostňuje chybějící část uretry

Fig. 12. The ventral side of the penis and scrotum, the final state after suturing with marsupialization of the two urethral ends; Ch 16 Foley catheter bridging the missing part of the urethra



Obr. 13. Dorzální strana dva měsíce po rekonstrukci

Fig. 13. The dorsal side two months after reconstruction



Obr. 14. Ventrální strana s penoskrotální oblastí dva měsíce po rekonstrukci s dehiscencí v oblasti proximálního konce uretry

Fig. 14. The ventral side with the penoscrotal region two months after reconstruction with dehiscence at the proximal urethral end.