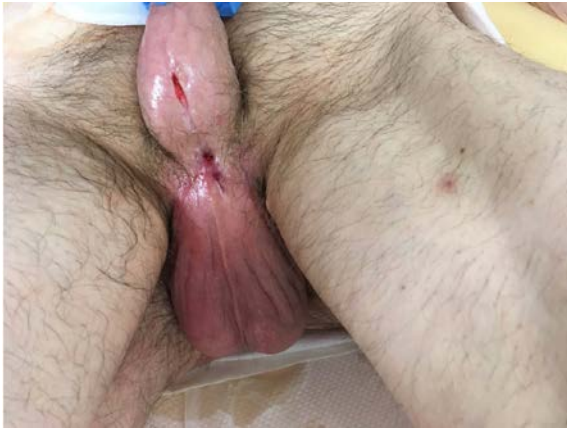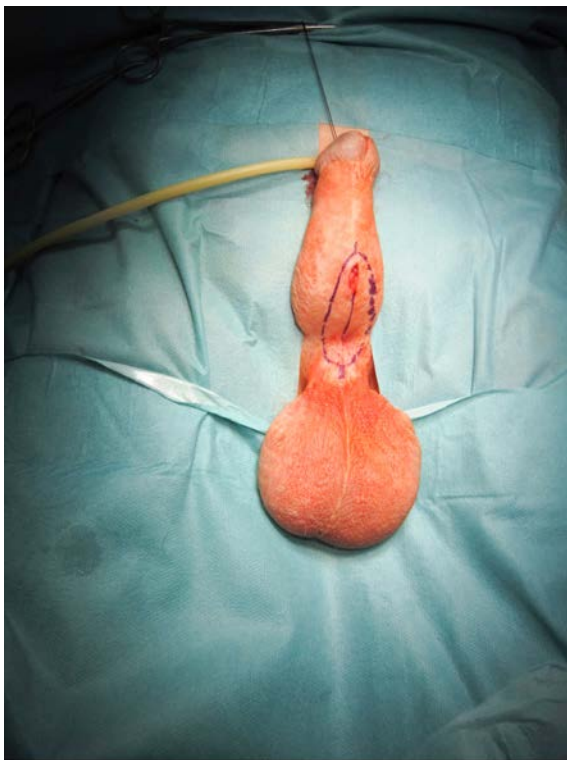




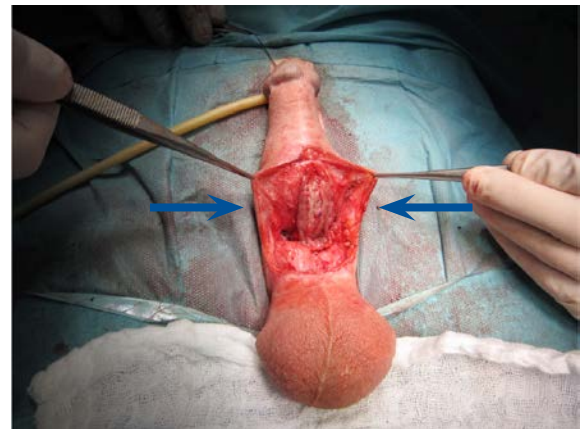
Obr. 15. Stejná oblast po sekundárním zhojení v odstupu dalších šesti týdnů; uretra proximálně i distálně volně prostupná pro katétr Ch 18

Fig. 15. The same area following secondary healing after another six weeks. The urethra freely passable with a Ch 18 catheter both proximally and distally



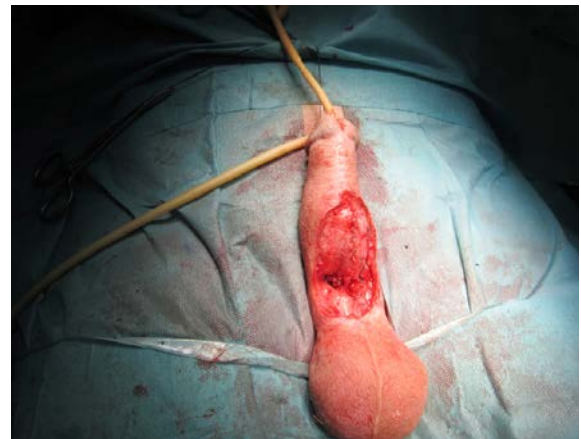Obr. 16. Stav před rekonstrukcí uretry, patrná linie discise mezi oběma konci uretry pro vložení bukalního štěpu Asopovou technikou a linie okrajů uretry, jejich sutura dokončí tubulizaci

Fig. 16. The state prior to urethral reconstruction; the line of discission between the two urethral ends for placement of the buccal graft using the Asopa technique and the line of urethral edges are evident; their suture will complete tubularization



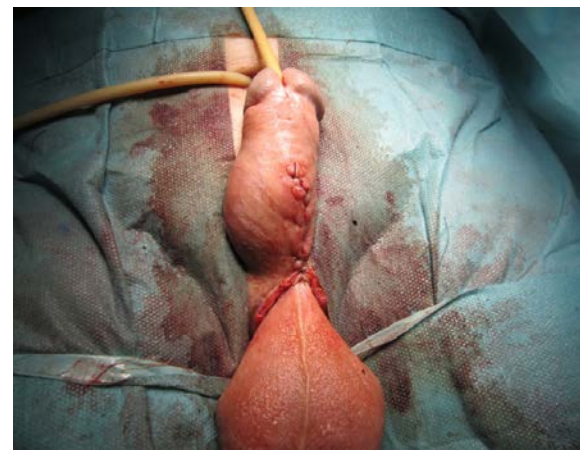
Obr. 17. Fixace bukalního štěpu dle Asopy dorzálně, okraje uretry před suturou a tubulizací

Fig. 17. Fixation of the buccal graft dorsally according to Asopa; urethral edges prior to suturing and tubularization



Obr. 18. Dokončená sutura s tubulizací neouretry

Fig. 18. Completed suture with tubularization of the neourethra



Obr. 19. Finální stav po sutuře podkoží a kůže

Fig. 19. The final state after the subcutis and skin were sutured