

Komplexní řešení panstriktury uretry u pacienta s lichen sclerosus

Complex treatment of panurethral stricture in patient with lichen sclerosus

David Míka^{1,2}, Jan Krhut^{1,2}, Radek Litvik³

¹Urologická klinika FN Ostrava Poruba

²Katedra chirurgických oborů Ostravské univerzity, Ostrava

³Dermatovenerologická klinika FN Ostrava Poruba

Došlo: 27. 1. 2021

Přijato: 29. 1. 2021

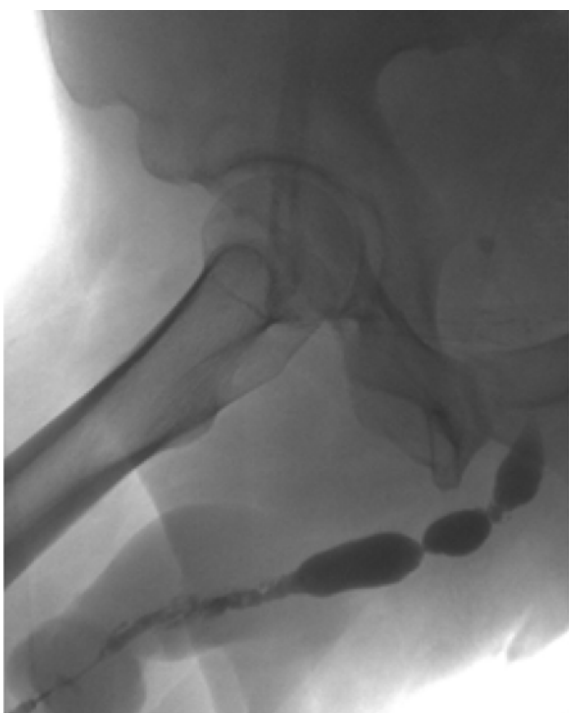Kontaktní adresa:

MUDr. David Míka

Urologická klinika FN Ostrava

17. listopadu 1790, 708 52 Ostrava Poruba

e-mail: david.mika@fno.cz



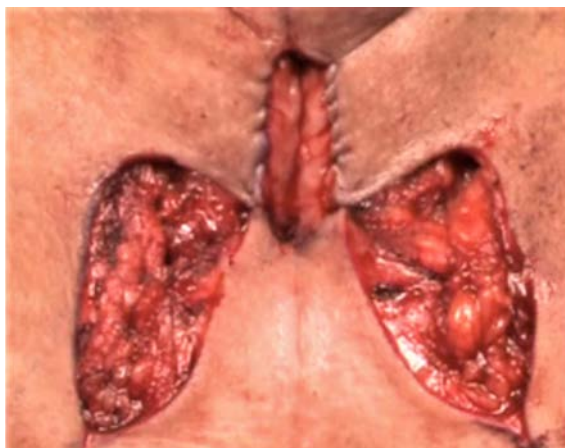
Obr. 1. UCG prokazující panstrikturu uretry

Fig. 1. UCG demonstrating panurethral stricture

Střet zájmů: Žádný.

Prohlášení o podpoře: Zpracování článku nebylo podpořeno žádnou společností.

Lichen sclerosus je relativně vzácná zánětlivá dermatóza, která postihuje častěji kůži a sliznici anogenitální krajiny. Postižení glandu může vést ke stenóze ústí uretry nebo strikturám v jejím průběhu. Celkově se onemocnění podílí na vzniku asi 7 % striktur (1). Uvádíme případ 31letého pacienta se zhoršujícím se mikčným komfortem. Uroflowmetrie (UFM) zobrazila zcela plochou křivku s maximálním průtokem Q_{max} 3,2 ml/s, při mikč-



Obr. 2. Perineální uretrotomie dle Blandyho

Fig. 2. Perineal urethrostomy according to Blandy